Aus dem Pathologischen Institut der Universität München
Leiter: Geheimrat Professor Dr. Max Borst

Beitrag zur Chondrodystrophie

Inaugural-Dissertation

zur

Erlangung der Doktorwürde in der gesamten Medizin verfaßt, und einer Hohen Medizinischen Fakultät der Ludwig-Maximilians-Universität zu München

vorgelegt von

Wolfram Elsner
Medizinalpraktikant

1939

Buchdruckerei M. Dittert & Co., Dresden A 16, Pfotenhauerstraße 28/30

Gedruckt mit Genehmigung der Medizinischen Fakultät
der Bayer. Ludwig-Maximilians-Universität zu München

Referent:
Geheimrat Professor Dr. Max Borst

Tag der mündlichen Prüfung:
14. Dezember 1938

R. UNIV.
BIBLIOTHEEK
LEIDEN

Der Formenreichtum gewisser, zu Mißbildungen führender Erkrankungen des Skelettsystems hat zur Abgrenzung zahlreicher gesonderter Krankheiten geführt, die sich wohl durch bestimmte Symptome voneinander unterscheiden, andererseits aber viele gemeinsame Merkmale besitzen. Diese Abtrennungen und Sonderstellungen sind teilweise über das notwendige Maß hinaus getroffen worden, und die Tendenz diesen Bestrebungen entgegenzutreten, wo das angezeigt ist, setzt sich heute immer mehr durch. Leider ist das Gebiet der Knochenwachstumsstörungen, vorwiegend der Chondrodystrophie und der Dysostosen, von denen hier die Rede sein soll, nun schon durch eine allzu differenzierte Abgrenzung recht unübersichtlich geworden, so daß es Zeit sein dürfte, den Begriff der Chondrodystrophie und gewisser Dysostosen von neuem zu analysieren und einer Revision zu unterziehen. Eine Entscheidung kann hier in erster Linie durch den pathologisch-anatomischen Befund getroffen werden; und wenn dieser bei einigen klinisch voneinander abgegrenzten Erkrankungen der gleiche ist, so dürfte zweifellos kein Anlaß bestehen, diese verschiedenen Erscheinungsformen mit besonderen Namen zu belegen und als eigene Krankheitsbilder zu bezeichnen, selbst wenn sich ihr klinisches Bild durch ihre Lokalisation, die Verschiedenheit in der Ausbildung ihrer Symptome und etwa durch die Zusammensetzung ihres Symptomkomplexes unterscheidet. Sicher ist es für den Kliniker nicht immer ganz leicht, hinter manchen Fällen die Chondrodystrophie zu erkennen, namentlich dann, wenn es sich um Formen handelt, die von der breiten Norm abweichen. Gerade in diesen Fällen aber ist das Ergebnis der pathologisch-anatomischen und besonders histologischen Untersuchung von besonderem Wert, da dadurch bestehende Zweifel oder Abwegigkeiten in dem eben angedeuteten Sinne klargestellt werden und für die Beurteilung gleicher oder ähnlicher Fälle maßgeblich sein dürfte, wenn sie zur klinischen Beobachtung kommen. Es soll nun das Ziel der vorliegenden Arbeit sein, erneut einen Hinweis zu geben, daß die Chondrodystrophie oft in sehr wenig gesetzmäßiger Form auftritt, und daß sie über die ihr bisher gesteckten Grenzen hinausgeht.

Das bisher über Chondrodystrophie erschienene Schrifttum gibt uns bereits ein aufschlußreiches Bild von der verschiedenartigen Erscheinungsform dieser Krankheit. Schrittweise hat sich die Erkenntnis Bahn gebrochen, daß manchen Fällen von Konstitutionsstörungen, in denen man eine Chondrodystrophie nicht vermutet hatte, doch eine solche zu Grunde liegt. Vielfach konnte dies auch erst durch die histologische Untersuchung nachgewiesen werden. Es sind dies neben den atypischen und abortiven Fällen diejenigen mit besonderer Lokalisation oder solche, bei denen die Manifestation der Erkrankung an den einzelnen Stellen in verschiedenem Maße ausgeprägt ist. In diese letzte Gruppe dürfte der Fall eingegliedert werden können, dessen Eigentümlichkeiten im folgenden einer genaueren Betrachtung unterzogen werden sollen.

Es handelt sich dabei um einen Akrocephalus, der durch einen hochgradig verunstalteten Schädel einen grotesk anmutenden Anblick bietet. Neben Mißbildungen an den Ellenbogengelenken waren am Stamm und an den Extremitäten äußerlich keine Veränderungen zu sehen, so daß weder in der Klinik noch bei der Sektion hinter den Schädelveränderungen eine Chondrodystrophie vermutet wurde. Man dachte vielmehr an eine Dysostosis multiplex; diese Annahme wurde durch eine klinisch festgestellte Trübung der Cornea beider Augen erhärtet. Im Hinblick auf die Eigenart des Falles ist es angezeigt, einen Blick auf entsprechende, bisher erschienene Veröffentlichungen zu werfen. Dabei stellen wir eine weitgehende Ähnlichkeit mit einem von Gg. B. Gruber in Band 97 von Zieglers Beiträgen bekanntgegebenen Falle von akrocephalem Reliefschädel fest. Wenn es sich bei diesem auch um eine partielle Chondrodystrophie handelt, ich jedoch in meinem Fall eine generalisierte nachweisen konnte, so ist diese doch an dem übrigen Skelett in so geringem Maße ausgebildet, daß es mir berechtigt erscheint, im Hinblick auf das Überwiegen und die Ähnlichkeit des Schädelbefundes, bei der Schilderung der Verhältnisse des vorliegenden Falles Beziehungen zu dem Gruberschen zu nehmen.

Was die Beziehungen zwischen Chondrodystrophie und Veränderungen des Schädels, für die in erster Linie solche an der Schädelbasis in Frage kommen, anbetrifft, so spricht sich Gruber dahingehend aus, daß es zu überlegen wäre, ob nicht manche Fälle von Turmschädel nichts als ein Ausdruck einer Chondrodystrophie seien, und führt dabei Arbeiten von Bertolotti, Schüller und Günther an, die sich gleichfalls

dahingehend äußern und auf das Vorkommen von Chondrodystrophie in der Familie turmschädeliger oder auf Kleinwuchs desselben Individuums hinweisen. Es wäre im Hinblick auf diese Verhältnisse eine dankbare Aufgabe, noch weitere Konstitutionsanomalien einer genaueren Untersuchung zu unterziehen, ob sich nicht hinter manchen anderen, bisher isolierten Krankheitsbildern eine Chondrodystrophie verbirgt; ich denke dabei besonders an die Dysostosis cranio-facialis, die eine ganz auffallende Ähnlichkeit mit den eben berührten Fällen hat. Für unsere Betrachtungen einschlägig dürfte auch der Fall von Höra sein, der unter den Klinikern starkes Kopfzerbrechen verursacht hatte und für eine Osteochondropathia multiplex (Morquio) gehalten wurde. Ich möchte an dieser Stelle auf diese Arbeit, die gleichfalls am Pathologischen Institut der Universität München entstanden ist, besonders hinweisen.

Von der von Hauner'schen Kinderklinik wurde uns am 18. 1. 38 der Fall M. P. zur Sestion zugewiesen. Das Kind war zwei Tage zuvor in der Klinik eingeliefert worden. Aus der Krankengeschichte, die mir liebenswürdiger Weise von Herrn Geheimrat von Pfaundler zur Einsichtnahme zur Verfügung gestellt wurde, entnehmen wir folgendes:

Als viertes Kind zu Hause geboren. Geburt anscheinend normal verlaufen, spontan, in Vorderhauptlage. Dauernde Untertemperaturen von 33—35 Grad C., trotz Erwärmung. Nahrungsaufnahme wurde verweigert. Harn wurde nicht entleert, hingegen zwei Mekoniumstühle. Gewichtssturz in den ersten zwei Lebenstagen: 200 g, Geburtsgewicht: ca. 3400 g. Körperbefund erscheint, außer der Schädelmißbildung, normal. Weiterhin werden jedoch symmetrische Ankylosen an beiden Ellenbogengelenken bemerkt. Beine o. B. Lidschlag wegen Aplasie der Augenlider nicht möglich. Lumbalpunktion ergibt reichlich gelbgefärbten Liquor. Eiweiß, Zellgehalt und Zucker normal. Die Röntgenaufnahme des Schädels läßt netzförmige Knochenspangen im Bereich der vorderen Schädelgrube erkennen.

Zur Erhebung des Sippenbefundes hatte ich Gelegenheit, mit dem Vater des Patienten persönlich Rücksprache zu nehmen. Er gab mir an, daß weder in seiner Familie, noch in der seiner Frau ähnliche Erkrankungen wie die des vorlie-

genden Falles vorgekommen seien. Der Vater selbst ist groß und kräftig und stammt aus einer durchaus gesunden Familie. Die Mutter des Patienten ist gesund, 160 cm groß, wohlproportioniert, hat aber öfters Unregelmäßigkeiten in der Menstruation mit Menopausen bis zu 16 Wochen. Die 3 älteren Geschwister des Patienten haben die ihrem Alter von 4, 10 und 13 Jahren entsprechende Größe und sind gesund. Die Mutter der Kindesmutter jedoch sei klein (ca. 150 cm) und ebenso deren Mutter; weiter läßt sich die Ahnenfolge in der Ascendenz nicht nachweisen. Die Mutter der Kindesmutter hat ferner zwei Schwestern, die ebenfalls klein sind und auf der Photographie, ebenso wie ihre Mutter, eine etwas eingezogene Nasenwurzel und einen vorgeschobenen Unterkiefer zeigen.

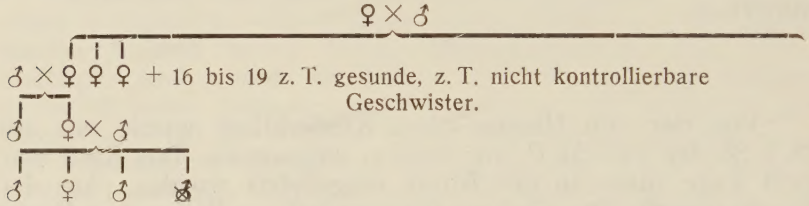

O = Individuen mit Verdacht auf Chondrodystrophie.
O = Individuen ohne Verdacht auf Chondrodystrophie.
⊠ = Patient.

Der äußere Befund zeigt einen männlichen Säugling von 53,5 cm Länge. Die Stirn ist weit ausladend, hornartig nach vorn gezogen und schmal. Von den Augen zieht eine eigentümliche Einschnürung über die Ossa parietalia steil aufwärts, um sich — von beiden Seiten kommend — in der Verbindungslinie beider Ohren über die Schädelkonvexität zu vereinen, sodaß durch diese über die Sagittalnaht in frontaler Richtung verlaufende Einziehung der Schädel im Profil sattelförmig erscheint (siehe Röntgenbild). Hierdurch ist das Vorderhaupt wie abgeschnürt, und die Abschnürungslinie stellt eine sanfte Mulde dar. Das Hinterhaupt ist stark abgeplattet und im Verhältnis zum Vorderhaupt zu klein. Die Fontanellen sind nicht tastbar, von den Nähten fühlt man nur die Stirnnaht, die der tastende Finger als weite, klaffende Fuge zwischen den gegeneinander verschieblichen Stirnbeinen feststellt. Die anderen Nähte sind entweder gar nicht, oder, wie die Coronar-,

Pfeil- und Lambda-Naht als harte Wülste zu fühlen. Das Gesicht ist flach und breit. Zwischen den weit auseinanderstehenden Augen erstreckt sich ein breiter Nasenrücken, der obere Teil des Gesichtsschädels, also Nasenwurzel und Oberkiefer, erscheint eingezogen und läßt dadurch Stirn und Oberkiefer besonders markant hervortreten. Die Augenlider sind verkümmert; an ihrer Stelle finden sich nur Wülste, zwischen denen die Bulbi weit hervorquellen. Ihre Bindehaut ist zart, gerötet und getrübt. Auch die Cornea scheint stark bläulich getrübt; die Iris ist nur als dunkler Schatten sichtbar. Der Unterkiefer steht 10 mm über den Oberkiefer vor, so daß der Mund an ein Karpfenmaul erinnert. Zwischen den Lippen erscheint eine dicke, fleischige Zunge. Der massige Kopf sitzt mit kurzem Hals dem im übrigen wohlproportionierten Körper auf.

Die Ellenbogengelenke sind vollkommen unbeweglich, die Vorderarme stehen in fixierter Pronations- und Beugestellung. Eine weitere Anomalie findet sich an der Halswirbelsäule. Zwischen dem 3. und 4. Halswirbel besteht eine Synostose, die Zwischenwirbelscheibe ist nicht angelegt, die Abgrenzung zwischen beiden Wirbeln erkennt man auf dem Horizontalschnitt als Knorpelring, der in seinem Zentrum eine der Synostose entsprechende Knochenmasse zeigt, auf dem Frontalschnitt als von außen her vordringende Knorpelstreifen, die zentralwärts einen Streifen knöcherner Substanz bestehen lassen ,die die Knochenkerne des 3. und 4. Halswirbels miteinander verbindet. Außerdem bestehen Assymmetrien an den Wirbelbögen des 4. bis 7. Halswirbels; der rechte Wirbelbogen des 4. Halswirbels ist wesentlich schmäler als der linke. Der linke Wirbelbogen des 5. Halswirbels ist dafür schmal und sein rechter breit u. s. f. Dabei fehlt die Vereinigung der Wirbelbögenschenkel beim 6. und 7. Halswirbel und beim 1. Brustwirbel. Dieser Mißbildung dürfte eine Segmentanomalie zugrundeliegen. Sonst finden sich am Stamm und an den Extremitäten keine Veränderungen, außer der geringgradigen Verbiegung beider Unterschenkel im Varus-Sinne. Keine Deformitäten an Händen und Füßen; eine Verkürzung der Extremitäten ist nicht vorhanden. An den inneren Organen ist makroskopisch außer einer etwas großen Milz nichts Pathologisches zu erkennen.

Beim Abziehen der Kopfschwarte tritt die unregelmäßige, buckelige, wie flach-blasig aufgetriebene Oberfläche der Schädelknochen zu Tage. Die Höckerung ist im Bereich der

Ossa parietalia besonders stark ausgeprägt, während die Ossa frontalia eine glatte, regelmäßige Oberfläche haben. Die Fontanellen sind gänzlich verknöchert. Man ahnt ihren Sitz nur noch durch den Verlauf der Nähte, von denen nur die Coronar-, Pfeil- und Lambdanaht sichtbar sind, während für die anderen Nähte durch deren scheinbar vollkommene Verknöcherung und die höckerige Gestalt der Schädelknochen kein Anhaltspunkt besteht. Die drei besagten Nähte markieren sich als derbe Wülste, von denen man makroskopisch nicht sagen kann, ob sie vollkommen knöchern oder zum Teil bindegewebig sind (s. unten, histologischer Befund). Durch ihre Härte und die Unmöglichkeit, die Schädelknochen gegeneinander zu verschieben, machen sie den Eindruck von Nahtsynostosen. Die Coronarnaht geht aus einer von Os frontale und der Squama ossis temporis liegenden, sattelartigen Einziehung hervor und wirft sich dann, entlang des oberen Randes der beiden Stirnbeine, wulstig auf, um sich in der Mittellinie spitzwinklig mit der von der anderen Seite kommenden, entsprechenden Naht zu vereinen. Durch diesen Verlauf sind die beiden vorderen Ränder der verknöcherten, großen Fontanelle angedeutet, während ihre hinteren Ränder durch die ausgedehnten, buckeligen Verknöcherungen nicht zu erkennen sind. Die Fontaniculi sphenoidales und mastoidei sind vollkommen verknöchert. Im Verlauf der Pfeilnaht findet sich, etwa am Beginn ihres hinteren Drittels, ein bohnengroßer Knochenvorsprung, dem an der Innenseite der Schädelcalotte eine Ausstülpung entspricht. Die Stirnnaht besitzt als einzige der Nähte den gehörigen membranösen Charakter. Aber auch an ihr finden sich Anomalien: während sie in ihrem oberen Teil nur wenig klafft, verbreitert sie sich nach der Nasenwurzel zu, sodaß sie ein dreieckiges, membranöses Feld bildet. Stirnbeine und Schläfenschuppen laden weit aus.

Wenn wir nun die Schädelcalotte von innen betrachten, so erkennen wir zahlreiche Impressiones digitatae mit scharf zwischen ihnen hervorspringenden Knochenleisten. Von denen sind drei besonders markant, die aus den Alae ossis sphenoidalis entspringen und nach dem Stirnbein, der verknöcherten großen Fontanelle und direkt quer über die Ossa parietalia laufen. Diese letztere entspricht der oben erwähnten, muldenförmigen Rinne, die das weit vorspringende Vorderhaupt abschnürt. An den Stellen der Impressiones digitatae ist die Schädeldecke vielfach papierdünn und leicht eindrückbar.

Beim Betrachten der Schädelbasis fällt neben den auch hier zahlreich vorhandenen Impressiones digitatae die Kleinheit der hinteren und die Weite der vorderen Schädelgrube auf. Impressiones digitatae finden sich häufig bei erhöhtem Hirndruck und kommen in gleicher Weise zustande wie etwa die Wirbelimpressionen bei Aortenaneurysmen, also durch Substanzverlust des Schädelknochens bei Pulsation des unter erhöhtem Druck stehenden Gehirns. Durch das steile Ansteigen der Hinterhauptschuppe bekommt die hintere Schädelgrube eine trichterförmige Gestalt, an deren tiefstem Punkt das normal große Foramen occipitale magnum liegt.

Masse der Schädelbasis:

Zur Beurteilung der Verhältnisse der Schädelbasis am sagittalen mittleren Durchschnitt des Schädels werden die folgenden Maße den von Virchow angegebenen Normalmaßen und den von Gruber für seinen Fall angegebenen, gegenübergestellt. Daneben werden zur Ergänzung noch die eines gleichaltrigen, normalen Kindes hinzugefügt.

Maße der Schädelbasis.

	Fall M. P.	Vergleichsfall	Gruber	Virchow
Strecke zwischen vorderem Rand des for. occip. magn. u. dem Ansatz der Spina nasalis ant.	48	58	53	58
Strecke zwischen vorderem Rand des Foramen occip. magn. und dem hint. Rand des Türkensattels	21	20	21	21
Strecke zwischen vorderem Rand des Foramen occip. magn. und dem Proc. clin. ant. (Tuberc. sellae)	26	26	26	27
Strecke von der Naselwurzel bis zur Synchondrosis sphenooccipitalis	48	48	41	50
Strecke von der Naselwurzel bis zum Processus clinoideus anterior	37	37	32	37
Länge des Os tribasilare	30	37	21	37
Sattelwinkel zwischen der Ebene der Pars bas. ossis occ. und der Ebene des Doppelkeilbeins	145°	155°	148°	155°
Winkel zwischen der Ebene der Pars basil. ossis occ. und der Ebene des knöchernen Gaumens	110°	143°		

Sonstige Schädelmaße.

a) größte Länge (Stirnvorwölbung-Protuberantia occipitalis)	115	108	115	
b) Diameter fronto-occipitalis (Glabella-Protuberantia occipitalis)	93	112	98	
c) Diameter biparietalis (größte Breite)	97	90	96	
d) Entfernung zwischen Mitte des Türkensattels und Protuberantia occipitalis	40	60		
e) Entfernung zwischen Mitte des Türkensattels und Stirnvorwölbung	75	48		
f_1) Entfernung zwischen den Alae parvae (lichtes Maß), Stelle der Einschnürung	52	76		
f_2) an der entsprechenden Stelle außen gemessen	68	80		
g) Entfernung zwischen hint. Rand des Proc. clin. post. und dem Ansatz der Spina nas. ant.	43	52		
h) Kopfumfang in der Ebene des größten Durchmessers von Stirn zu Hinterhaupt	340	340	326	

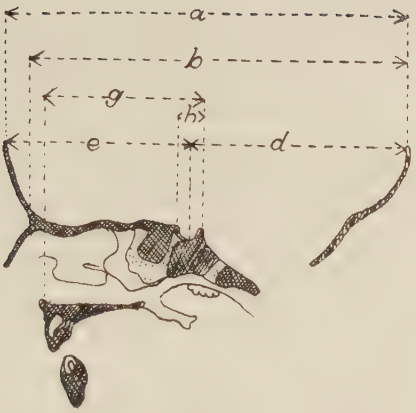

normaler Fall

Fall M. P.

sagittale, mittlere Schädelschnitte, schematisch

Knochen Knorpel

Wir sehen also, daß bei annähernd gleichen Breitenmaßen die Maße in sagittaler Richtung stark differieren. Die hintere Schädelgrube ist in unserem Fall verkürzt (d) zugunsten der vorderen Schädelgrube, deren Tiefe (e) auch gegenüber dem normalen Fall außerordentlich überwiegt. Der Größenunterschied der Diameter bitemporales (c) wird durch die in unserem Fall weit ausladenden Schläfenbeinschuppen hervorgerufen. Am sagittalen mittleren Sägeschnitt durch den Schädel fällt zunächst auf, daß die Schädelbasis außerordentlich steil steht, und der knöcherne Gaumen fast rechtwinkelig auf das Os tribasilare zuläuft. Der Sattelwinkel ist ebenfalls wesentlich kleiner als in den Vergleichsfällen, was eine Kyphose der Schädelbasis bedingt. Daneben besteht eine starke Verkürzung des Oberkiefers. Die Gaumenplatte ist sehr massig und dick und erscheint in ihrer hinteren Partie nach dem Keilbein zu heraufgezogen, so daß die Conchen eingeengt werden. Sie ist sehr flach, während die des Vergleichsfalles eine elegante Wölbung bildet. Sonst finden sich am Gaumen keine Anomalien. Der Unterkiefer ist außerordentlich massiv, zeigt eine rund-ovale Schnittfläche und ragt, wie schon oben erwähnt, 10 mm über den Oberkiefer vor. Der Keilbeinkörper ist verkürzt, seine Sägeschnittfläche macht einen absolut wirren Eindruck; Knochen- und Bindegewebsanteile scheinen in chaotischem Durcheinander zu wechseln, und eine geordnete knöcherne Struktur ist lediglich in den hinteren Partien des Keilbeins zu sehen. Weitere Anomalien zeigen sich an den Knorpelfugen der Schädelbasis, von denen sich normalerweise eine breite, zwischen der Pars basilaris ossis occipitalis und dem Os sphenoidale (Synchondrosis spheno-acipitalis), eine schmälere zwischen diesem und dem Praesphenoid (Synchondrosis intersphenoidalis) befindet. Die erstere ist in unserem Fall wohl ausgebildet, von der zweiten ist makroskopisch nichts sichtbar (s. u. histologischer Befund). Sehr eindrucksvoll präsentiert sich auf dem Sägeschnitt auch das steile Ansteigen der Hinterhauptschuppe, das die Verengerung der hinteren Schädelgrube bedingt. Trotz der Steilstellung der Schädelbasis und der, wenn auch nicht sehr starken Verkürzung des Keilbeins, ist die Entfernung zwischen der Nasenwurzel und dem Processus clinoideus bzw. der Synchondrosis sphenooccipidalis im vorliegenden Fall nicht abnorm verändert, weshalb sich das Nasengerüst auch regelrecht modelliert. Es ist also in unserem Fall nicht an den deformierenden Vorgängen beteiligt, wie das bei den meisten Chondrodystrophikern mit Schädelveränderungen und auch beim gegenübergestellten Gruberschen Fall zu sein pflegt.

Das Gehirn zeigt weitgehende Anpassung seiner Form an die seiner Knochenkapsel. Den Impressiones digitatae entsprechen Vorbuckelungen, deren Begrenzung mit den Gyri zusammenfällt, den hervorspringenden Knochenspangen Einschnitte. Die Windungen des

Occipitalhirns sind hochgradig abgeflacht, etwa wie bei einem Hydrocephalus internus, so daß sich die Sulci nur als ganz schmale, durch die in ihnen laufenden Gefäße angedeutete Rinnen markieren. Die Windungen des Vorderhirns hingegen sind wohl ausgeprägt. Ein Hydrocephalus internus oder externus besteht nicht.

Hiermit wäre der makroskopische Befund bekannt und wir wollen uns nun dem Röntgenergebnis zuwenden. Um eine einwandfreie Beurteilung zu sichern, sind entsprechende Vergleichsaufnahmen eines gleichaltrigen, normalen Falles angefertigt worden, wodurch wir Gelegenheit haben, die jeweiligen Veränderungen dem normalen Status gegenüberzustellen.

Auf der Schädelaufnahme treten die Impressiones digitatae und die zwischen ihnen liegenden Knochenleisten als wabige Aufhellungen und bandförmige Verschattungen hervor. Die Stärke der in der Längsrichtung der Röntgenstrahlen liegenden Schädelknochen erweist sich als unregelmäßig, und an den Stellen der Impressiones digitatae mehr oder weniger stark vermindert. Die Orbitae sind abgeflacht; ihre Öffnung ist mehr nach oben gerichtet als im Vergleichsfall. Die Sella turcica scheint nicht wesentlich verkürzt, dafür etwas vertieft; der Canalis semicircularis superior und posterior ist wohlgestaltet und gut erkennbar, der Unterkiefer ist plump, zeigt aber gehörige Bälkchenzeichnung. In beiden Kiefern Zahnanlagen, die jedoch unregelmäßig erscheinen.

Wirbelsäule: Die Gestalt und Struktur der Wirbelkörper ist regelrecht. Die von halber Höhe von der Vorderfläche in den Wirbel hineinziehenden kerbenartigen Einschnitte oder spaltförmigen Aufhellungsstreifen, die von den von vorn in den Wirbelkörper mündenden Gefäßen hervorgerufen werden, sind überall gut ausgeprägt. Der Ossifikationszustand an den Wirbeln ist schon etwas fortgeschritten, liegt aber durchaus im Bereich der physiologischen Schwankungsbreite.
Beckenübersichtsaufnahme: Der Knochenschatten des Pfannendaches beider Hüftgelenke erstreckt sich weiter lateral, als das für gewöhnlich zu sein pflegt, und ist somit Zeichen eines frühzeitigen Pfannendachanbaus. Die Symphyse erscheint verbreitert.

Extemitäten: (Die Veränderungen sind hier symmetrisch ausgebildet.)

An den Schlüsselbeinen sind keine Veränderungen zu bemerken. Form, Kalkgehalt und Bälkchenzeichnung sind normal.

Beide Metaphysen des Humerus verbreitern sich nach den Epiphysen zu stark. Die mediale Begrenzung des Knochenschattens krümmt sich im Bereich der proximalen Metaphyse bogenförmig nach medial. An beiden Metaphysen ist die Breite der Corticalis zu Gunsten der substantiell reichlich vermehrten Spongiosa vermindert, die in ihrem zentralen Teil auch vermehrten Kalkgehalt aufweist, während sie in der Peripherie Auflockerungen zeigt. Der Gelenkspalt des Ellenbogengelenks ist außerordentlich verschmälert, an manchen Stellen gerade eben noch angedeutet. Somit läßt sich durch den röntgenologischen Befund schon sagen, daß die Ankylose des Ellenbogengelenkes eine fibröse ist. Zwischen Radius und Ulna hingegen finden wir im Bereich des proximalen Fünftels dieser Knochen ausgiebige Knochenbrücken mit Spongiosabälkchenzeichnung. (Ossäre radio-ulnäre Ankylose.) Die proximalen Radius- und Ulna-Metaphysen sind kolbenartig aufgetrieben, zeigen substantiell stark vermehrte Spongiosa, einen sich nach dem Gelenkspalt zu rasch verjüngenden Corticalisstreifen und unregelmäßige Verschattungen und Aufhellungen. Der mittlere Teil der Diaphyse von Ulna und Radius ist fast ganz von Corticalis eingenommen, und nach der distalen Metaphyse zu verschmälert sich der Corticalisstreifen wieder zugunsten der substantiell wieder stark zunehmenden Spongiosa. Die distale Metaphyse des Radius zeigt stellenweise Auflockerungen und hat in ihrem radialen Teil verwaschene Kontur. Der Radius ist kürzer als die Ulna (normalerweise umgekehrt).

Hand: Die Knochenkerne zweier Handwurzelknochen, die des Os hamatum und des Os capitatum sind bereits angelegt; normalerweise sind zu diesem Zeitpunkt noch keine Schatten von Knochenkernen der Handwurzelknochen zu sehen. Die Schatten der Mittelhandknochen sind frei, gute Bälkchenstruktur, etwas verdickte Corticalis; ihre distalen Metaphysen zeigen wieder Auftreibungen, wenn auch im Verhältnis zu denen der langen Röhrenknochen wesentlich geringeren Grades. Die proximale Kontur der Basis des Metacarpale III ist verwaschen. An den Phalangen ebenfalls etwas breitere Schattenzeichnung.

Die unteren Extremitäten geben ein analoges Bild zu dem der oberen Extremitäten. Die Oberschenkel weisen im ganzen eine Verbreiterung auf, an der im proximalen und

distalen Schaftteil die Spongiosa, im mittleren die Corticalis den Hauptanteil haben. Die proximalen und distalen Metaphysen sind auch hier aufgetrieben. Die gelenkwärts gelegene Kontur der distalen Metaphyse ist verwaschen, besonders in ihrem medialen Teil. Der Schatten der distalen Metaphyse läßt deutliche Auflockerung der Spongiosastruktur sowohl lateral als auch medial erkennen mit verwaschener Begrenzung, die dabei noch weit nach medial auslädt, so daß die mediale Kontur des unteren Femurschattens ein hakenförmiges Aussehen hat. Der distale Epiphysenkern, der beim Neugeborenen nach Hartmann in 88%, nach Jardin in 95% vorhanden ist, kann röntgenologisch nicht nachgewiesen werden. Die Tibia ist verdickt, nach außen und vorn gekrümmt und zeigt im mittleren Teil der Diaphyse verdickte Corticalis. Die proximale Metaphyse ist wie die des Femurs pilzartig aufgetrieben, mit starker Konvexkrümmung nach der proximalen Epiphysenlinie zu; auch hier starkes Ausladen der medialen Kontur. Das distale Ende von Tibia und Fibula ist gleichfalls stark verbreitert und zwar in gleicher Weise wie bei den anderen langen Röhrenknochen.

Fuß: Die Knochenkerne von Talus, Calcaneus und Cuboid sind größer als normal und zeigen einige stecknadelkopf- bis hirsekorngroße Aufhellungen. An den Mittelfußknochen die entsprechend breitere Schattenzeichnung wie an den Mittelhandknochen.

Die von mir angestellten röntgenologischen Beobachtungen an den Extremitäten decken sich durchaus mit den von Conradi und Dietrich beschriebenen der Chondrodystrophie. Für diese und zwar für deren hyperplastische Form, ist das pilzförmige Aufgetriebensein der epiphysären Enden der langen Röhrenknochen mit dem hakenförmigen Umbiegen der medialen Kontur des Röntgenschattens charakteristisch. Conradi und Dietrich geben gleichfalls an, daß die Corticalis im Bereich der meist plumpen Diaphyse verdickt ist, und daß sie sich nach der Epiphyse zu stark vermindert, wobei die Spongiosa an Masse zunimmt. Dietrich hat in den Fuß- und Handwurzelknochen und in den Epiphysenknorpeln die Knochenkerne vermißt. Statt ihrer wurden von Conradi eigenartige, wolkige Schatten gesehen, die sich als Kalkablagerungen erwiesen, wie sie auch Dietrich in einem Fall gefunden hat. Auch sind multiple, unregelmäßige Verkalkungen in den Epiphysen beobachtet worden. Wir sehen also aus dieser Verschiedenheit, daß bei der Chondro-

dystrophie in bezug auf die Anlage der Epiphysenknochenkerne keine feste Regel besteht und das Bild sehr wechseln kann.

Die Chondrodystrophie kann sich außer an den langen Röhrenknochen auch an den kurzen Knochen auswirken. So sind häufig die Wirbel befallen, indem sich an den Wirbelkörpern und -bögen Verknöcherungsunregelmäßigkeiten finden (Sumita, Donath und Vogel, Knötzke, Gruber). Hierdurch resultieren Wirbelsäulenverkrümmungen im Sinne von Lordosen, Kyphosen der Brust- und Lendenwirbelsäule, von der Gibbusbildung bis zur arcuären Kyphose, gelegentlich auch Skoliosen. Diese Wirbelsäulenveränderungen treten oft schon im Säuglingsalter auf und häufen sich bis in die Zeit der Pubertät. Sie können aber auch ganz fehlen und zwar, abgesehen von Fällen mit abortiver Chondrodystrophie auch bei solchen mit voll ausgeprägtem Krankheitsbild. Ich konnte außer der erwähnten Anomalie der Halswirbelsäule keine Veränderungen der angeführten Art feststellen und es sind auch hinreichend Fälle von Chondrodystrophie bekannt, die, wenigstens im Säuglingsalter, keinen pathologischen Befund an der Wirbelsäule erkennen lassen.

Was nun den röntgenologischen Befund am Schädel anbetrifft, so deckt er sich mit dem des Gruber'schen akrocephalen Reliefschädels weitestgehend. Aber auch mit dem von Campbell beschriebenen Röntgenbefund der Dysostosis craniofacialis findet sich eine ganz auffallende Übereinstimmung. Auch hier besteht eine ganz ähnliche Schädeldeformität mit Verkürzung der Schädelbasis, steil abfallendem Clivus, Impressiones digitatae, Hypertelorismus, abgeflachten Orbitae, deren Öffnung etwas nach oben gerichtet ist, und Prognathie des Unterkiefers. Eine Identität der Dysostosis cranio-facialis mit einer partiellen Chondrodystrophie, die sich nur am Schädel manifestiert, kann hier nur vermutet werden, da letzthin beweisend dafür einzig und allein der histologische Befund ist. Wir wollen nun unsere Aufmerksamkeit den histologischen Untersuchungsergebnissen zuwenden.

Um auch für die mikroskopische Untersuchung ein einwandfreies Resultat zu erhalten, sind von einem normalen Vergleichsfall die entsprechenden Schnitte angefertigt worden, sodaß dadurch Gelegenheit gegeben ist, jeweils auf den normalen Status zurückzugreifen. Beim Betrachten des Sagittalschnittes durch die Schädelbasis (Os tribasilare) fällt auf, daß

die Synchrondrosis intersphenoidalis nur durch ein kleinen Knorpelrest angedeutet und im übrigen völlig verknöchert ist. Dieser ist auch nur auf einigen Schnitten sichtbar und läßt an sich keine Abnormitäten erkennen, weder der Struktur seiner Knorpelzellen und deren Anordnung, noch seiner Grundsubstanz. Die Synchrondrosis spheno-occipitalis ist gehörig breit; ihr Knorpel wuchert über die nach dem Schädelinnern zu gelegene Knochenoberfläche hinaus, sodaß dadurch eine wallartige Erhebung gebildet wird. In der Knorpelmasse dieser Synchondrose zeigt sich eine starke Unruhe; die Zone des ruhenden Knorpels ist nur sehr schmal und geht bald in den Wachstumsknorpel über. In diesem finden sich auffallend lange Knorpelzellsäulen, die außerordentlich gedrängt stehen und nur ganz schmale Streifen von Grundsubstanz zwischen sich lassen, in der man wiederum sehr reichliche präparatorische Verkalkung sieht. Im Hinblick auf diese sehr ausgeprägte Proliferationszone unterscheidet sich jedoch der craniale vom caudalen Teil der Synchondrose; in letzterem ist sie wesentlich schmäler, aber wiederum nicht schmäler als der Norm entspricht; ihre Knorpelzellsäulen sind von blasig aufgetriebenen, voluminösen Zellen aufgebaut und stehen etwas weniger dicht als im cranialen Teil der Synchondrose, aber immer noch weitaus dichter als normalerweise. Demgemäß gehen außerordentlich zahlreiche Knochenbälkchen von der Synchondrose aus, sowohl nach der Seite des Keilbeins als nach der des Clivus. Der lebhaften Proliferation im cranialen Teil der Synchondrose entsprechend stehen die angelagerten Knochenbälkchen hier auch dichter als im caudalen Teil. Verfolgen wir nun die Knochenbälkchen im Os sphenoidale und im Clivus weiter, so fällt uns deren übermäßige Zahl und Breite auf, wodurch die Markräume außerordentlich eingeengt werden. Dieses Bild wird um so ausgeprägter, je weiter wir von der Synchondrose fortrücken; die Markräume schwinden schließlich bis zu kleinen Aussparungen zusammen, die prall mit Zellen gefüllt sind und in einer kompakten Knochenmasse liegen. In den Knochenbälkchen, selbst in denen, die von der Synchondrosis spheno-occipidalis weit entfernt liegen, sind verkalkte Knorpelreste in ausgedehntem Maße zu finden. Während der Keilbeinkörper in seinem der Synchondrosis spheno-occipidalis zu gelegenen Teil die eben geschilderte Knochenstruktur besitzt, finden wir in der Gegend der Synchondrosis intersphenoidalis ein immer wilderes und chaotischeres Bild. Ein zell- und faserreiches chondroides Gewebe sproßt in die

Knochensubstanz ein und lagert sich als Stränge oder Inseln zwischen sie. Es nimmt seinen Ursprung vom Periost der pharyngealen Knochenfläche und ähnelt in seinem Aufbau dem Schleimknorpel. Die Sella erscheint mehr trichter- als muldenförmig. Von ihrem tiefsten Punkt senkt sich ein auf dem Schnitt dreieckiger Bindegewebsstreifen in die Knochensubstanz des Keilbeins hinein.

Um nun die histologischen und röntgenologischen Ergebnisse ihrer Bedeutung nach, vor allem im Hinblick auf ihre Beziehung zur Verkürzung der Schädelbasis, verstehen zu können, wollen wir einen kurzen Blick auf die Entwicklungsgeschichte der Schädelbasis werfen. Im Gegensatz zu den Belegknochen des Schädels werden die Schädelbasisknochen knorpelig vorgebildet; ihr Wachstum erfolgt nach dem Gesetz der enchondralen Verknöcherung von zwei Knorpelfugen, der Synchondrosis spheno-occipidalis und der Synchondrosis intersphenoidalis aus. Nach den Untersuchungen von Virchow ist die Synchondrosis intersphenoidalis schon bei der Geburt zum Teil verknöchert, aber nicht ganz geschlossen, die Synchondrosis spheno-occipitalis aber bleibt bis zum 18.—20. Lebensjahr erhalten. Somit dürfte diese für das Wachstum im postembryonalen Stadium vorwiegend maßgeblich sein. Bei diesem Wachstum wird normalerweise das Nasengerüst, welches von der Schädelbasis entspringt, nach vorn geschoben. Es ist ohne weiteres verständlich, daß die vorzeitige Verknöcherung der Synchondrosis eine Verkürzung der Schädelbasis bewirkt, worauf schon Virchow hingewiesen hat. In diesen Fällen erscheint die gesamte Schädelbasis wie zusammengeschoben; die Sella pflegt eingeengt zu sein, die Nasenwurzel ist eingezogen, eventl. auch noch der Oberkiefer verkürzt, und, wie Kaufmann für die Chondrodystrophie festgestellt hat, desgleichen auch die vor dem Tribasilare gelegenen Teile, wie z. B. das Siebbein und die Entfernung von der Nasenwurzel bis zum Oberkieferboden. Stirn und Oberkiefer sind entsprechend ausladend. Wir kennen mehrere Krankheiten, für die eine Basisverkürzung charakteristisch ist, und treffen sie bei Chondrodystrophie, Dysostosis multiplex, Dysostosis craniofacialis und bisweilen bei der Kaschin-Beckschen Erkrankung an. Bei der Chondrodystrophie kann allerdings diese praematuре Synostose, Basisverkürzung und entsprechende Einengung der Sella auch fehlen. Eine weitere Folge der praematuren Synostose des Tribasilare ist seine Steilstellung und die Verkleinerung des Sattelwinkels. Virchow hat dies als Kyphose

des Schädelgrundes bezeichnet. Die von den angeführten Krankheiten befallenen Individuen besitzen einen mehr oder weniger stupiden Gesichtsausdruck, den man bei den Chondrodystrophikern als „kretinoid" bezeichnet hat, ohne daß bei ihnen aber die Geistes- und Sinnesfunktion eingeschränkt zu sein pflegt, — sind es doch gerade die Chondrodytrophiker, die den Typ der Hofnarren und Clowns darstellen.

An den Deckknochen imponieren die bei der Schilderung des makroskopischen Befundes schon beschriebenen Aufwulstungen ihrer Ränder im mikroskopischen Schnitt als mehr oder weniger ausgeprägte Verbreiterung der Knochensubstanz oder als einfaches Aufgebogensein. — Hierdurch machten die Nähte makroskopisch den Eindruck von Knochenwülsten. — Am eindrucksvollsten sehen wir das an der Pfeilnaht. Hier war schon bei der äußeren Betrachtung eine pflaumengroße, wulstige, harte Vorwölbung aufgefallen. Diese offenbart sich unter dem Mikroskop als ausgekehlte Aufbiegung des Randes beider Ossa parietalia, deren Knochenbälkchen in diesem Bereich besonders zahlreich und breit sind. Zwischen den aufgebogenen Rändern der Scheitelbeine liegt ein breiter und dicker Bindegewebsstreifen: die Pfeilnaht. An den Schädelnähten konnte also die am makroskopischen Präparat vermutete Synostose histologisch nicht nachgewiesen werden. Die Deckknochen sind sämtlich durch ein gehörig breites Band von fibrösem Gewebe voneinander getrennt, das die Schädelnähte kennzeichnet. Das Bild entspricht dem des Vergleichsfalles. Die Struktur der Deckknochen erscheint im histologischen Bild völlig normal.

Angesichts dieses histologischen Befundes von Nähten und Deckknochen des Schädels ist dessen Deformität wohl nur aus einer zu geringen Wachstumsfähigkeit der Knochensubstanz zu erklären, auf keinen Fall durch etwaige Synostose von Nähten, die als raumbeengender Prozeß wirken könnte und als solcher für das Zustandekommen von Schädeldeformitäten verschiedener Art angesehen, und schon von Virchow dafür angeschuldigt wurde. Ich möchte es dabei noch sehr dahingestellt sein lassen, ob es sich bei a l l e n Schädeldeformitäten, wie sie uns z. B. bei der Chondrodystrophie, bei den Dysostosen, beim Turmschädel usw. entgegentreten, wirklich immer um Synostosen der Schädelnähte handelt und nicht vielmehr um mangelndes Wachstum der Deckknochen. Es wäre diese Frage durch genauere Untersuchungen in den zweifelhaften Fällen noch einmal eindeutig zu klären. Für die Akrocephalo-

syndaktylie, die einen ähnlichen Schädelbefund zeigt, führt Rieping eine Dislokation der Ossifikationszentren als wesentliches Moment bei den Deformierungsvorgängen an.

Bei der Untersuchung der kurzen und langen Röhrenknochen ziehen die Epiphysen und insbesondere die Knorpel-Knochengrenze das Hauptinteresse auf sich, die ja auch schon im Röntgenogramm verändert erschienen.

Die Epiphysen sind größtenteils flacher, als der Norm entspricht; besonders auffallend ist dies an der unteren Femur- und oberen Tibia-Epiphyse. Die Epiphysenknorpel zeigen homogene Grundsubstanz mit gruppenweise in ihr gelegenen Knorpelzellen von normalem Typ, oder solchen, die knopfförmig aufgetrieben sind; an anderen Stellen haben die Zellen des ruhenden Knorpels vorwiegend spindelige Gestalt. Sie sind im Zentrum der Epiphysen unregelmäßig gelagert, nach dem Perichondrium zu und um die Gefäße aber wohlgeordnet. Volumenzunahme der Knorpelzellen und Kalkeinlagerungen in die Grundsubstanz im Zentrum der proxymalen Tibia- und beider Femurepiphysen läßt auf Vorbereitung des Epiphysenkernes schließen. Ferner fällt der abnorme Gefäßreichtum der Epiphysenknorpel auf, ganz besonders wieder an den letztgenannten Epiphysen; die Gefäße liegen in weiten Kanälen, die mit reichlichem Bindegewebe ausgefüllt sind. Beim Übergang in die Wachstumszone ordnen sich die Knorpelzellen nur ungern und in geringem Ausmaß zu Säulen, zwischen denen nur mangelhafte präparatorische Verkalkung der Grundsubstanz zu erkennen ist. Die Grundsubstanz zwischen den Säulen ist teilweise sehr ausgedehnt, so daß diese stellenweise recht großen Abstand voneinander haben. Die Zellen der Knorpelsäulchen der Wachstumszone sind blasig aufgetrieben und unregelmäßig gelagert. An ein und derselben Epiphysenlinie sind die Säulchen oft verschieden lang, ja stellenweise fehlen sie überhaupt ganz. An diesen Orten verminderter Säulchenbildung bleibt das enchondrale Knochenwachstum zurück und die Knorpelknochengrenze zeigt hier eine nach der Epiphyse zu konkave Mulde. Dieser Umstand bedingt ihren im Schnitt wellenförmigen Verlauf. Die Anlagerung von Knochenbälkchen an die Knorpelspangen, die von der Wachstumszone aus abgegeben werden, ist in unserem Fall normal; die Zahl der Knochenbälkchen ist etwas vermehrt, die primären Markräume gehörig weit.

Dieser eben geschilderte Befund ist keinesfalls an allen Epiphysen im gleichen Maße ausgebildet; die schwersten Ver-

änderungen finden wir an den Ellenbogen und Kniegelenken, während die an den Epiphysen der kurzen Röhrenknochen nur sehr geringfügig sind. Neben dieser Verschiedenheit sind auch Schwankungen innerhalb der einzelnen Knorpelknochengrenzen festzustellen, wie das eben schon dargelegt wurde.

Schon bis hierher entspricht der histologische Befund durchaus dem der Chondrodystrophie. An zahlreichen Stellen ist auch der für Chondrodystrophie charakteristische und von Kaufmann beschriebene Perioststreifen sichtbar. Häufig ist er nur durch eine im Schnitt dreieckige, bindegewebige Einsprossung angedeutet, die sich keilförmig zwischen den ruhenden und den Wachstumsknorpel einschiebt. In den meisten Fällen aber stellt er einen schmalen, weit in den Epiphysenknorpel hineinreichenden Bindegewebsstreifen dar, der oft schon makroskopisch im Präparat sichtbar ist. Er entspringt vom Periost oder Perichondrium und zieht entweder an der Grenzlinie zwischen Knorpelwucherungszone und ruhendem Knorpel oder an der Verknöcherungsgrenze herein. Er ist dabei Träger von Gefäßen, die von seinen Bindegewebsfasern umgeben sind. Diese Gefäße haben nach Beobachtungen von M. B. Schmidt eine besondere Bedeutung für das enchondrale Wachstum. Sie sprossen auch normalerweise strahlig vom Perichondrium aus in die Epiphyse ein, sind von etwas Bindegewebe begleitet, verzweigen sich und enden blind. Sie sind regelmäßig an der Grenze zwischen ruhendem und wucherndem Knorpel zu finden und in dem Maße, wie die Knorpelwucherung fortschreitet, werden sie epiphysenwärts gelagert, so daß sie an der Peripherie der Epiphysen etagenförmig übereinanderliegen. Die von ihnen gebildeten Kanäle heißen Knorpelmarkkanäle. Diejenigen von ihnen, die sich an der Grenze zwischen ruhendem und wucherndem Knorpel befinden, hängen mit den pirmären Markräumen zusammen, wodurch auch eine entsprechende Gefäßverbindung hergestellt wird. Die in der Nachbarschaft der Knorpelmarkkanäle liegenden Knorpelzellen zeigen eine eigenartige Anordnung: sie richten sich strahlenförmig um diese Kanäle aus. Diese radiär gestellten Knorpelzellstrahlen gehen in die Knorpelzellsäulen der Wachstumszone über, wodurch der Eindruck erweckt wird, daß das Knorpelwachstum durch die Knorpelmarkkanäle bzw. ihre Gefäße unmittelbar beeinflußt wird. Die die Kanäle umgebende Knorpelgrundsubstanz zeigt eine homogene Kalkeinlagerung, die in ihrer Ausprägung der der präparatorischen Verkalkungszone gleichkommen kann.

Die Knorpelmarkkanäle spielen bei Wachstumsstörungen, wie sie die Chondrodystrophie oder auch die Rachitis darstellen, eine Rolle. Bei Chondrodystrophie zeigen sie eine besonders starke Bindegewebsentwicklung und treten in den meist verkleinerten Epiphysen stark hervor. Nach Schmidt stellt nun der Periostreifen nichts anderes dar als einen solchen besonders stark ausgebildeten Knorpelmarkkanal. Die vielfach beobachtete Knochenbildung von diesem Periosstreifen aus konnte ich im vorliegenden Fall nicht feststellen.

Die Entstehung des Periostreifens ist übrigens auch anders gedeutet worden; so als Einstülpung (Storp), Einklemmung — also passiv — (Eberth); oder man nahm an, daß er durch Vorbeipressen des Knochens am Knorpel entstehe (Wiesmann, Collmann, Nathan, Dieterle), oder daß er zunächst eingefaltet wird und sich dann durch aktives Vordringen in den Epiphysenknorpel schiebe (Kaufmann).

Ein Vorbeischieben des periostalen Diaphysenknochens an der Epiphyse, wodurch diese dann im Bereich ihres diaphysären Teiles wie von einer knöchernen Manschette umgeben erscheint, konnte ich nicht beobachten. Dieser Zustand ist häufig bei der hypoplastischen Form der Chondrodystrophie anzutreffen und kommt dadurch zustande, daß das periostale Wachstum der Diaphyse gegenüber dem enchondralen überwiegt. Der Epiphysenknorpel ist vielmehr in unserem Fall etwas über das Diaphysenende hinausgequollen, so daß er mit der Kuppe eines Pilzes zu vergleichen ist, der sich noch nicht entfaltet hat.

Die Tätigkeit des Periosts ist eine sehr lebhafte; das zeigt die abnorme Stärke der Compacta, die die Markhöhle stark einengt. Die Knochenbälkchen stehen dicht, sind breit und zeigen bizarr geformte Reste verkalkter Knorpelsubstanz. Das Periost selbst erscheint in unserem Fall unverändert. Dietrich gibt Verdickung und dichtere Struktur desselben an.

Unsere besondere Aufmerksamkeit hatten bei der äußeren Betrachtung die weit aus den Orbitae hervorquellenden Augen auf sich gezogen, man hatte makroskopisch den Eindruck, als überzöge ein bläulicher Schleier die Cornea, sodaß die Iris nur als dunkler Schatten zu ahnen war. Die histologische Untersuchung des Bulbus läßt eine starke Infiltration der gesamten Conjunctiva mit Leukozyten erkennen. Die Cornea ist an sich frei von Veränderungen, nur ihre Randzone zeigt gleichfalls starken Zellreichtum. Da das Netzwerk der Corneafasern sehr engmaschig ist, nehmen die Leukozyten, die sich zwischen

die Fasern der Cornea hineinzwängen, eine spindelige Gestalt an, sodaß sie von den Corneazellen nicht ohne weiteres zu unterscheiden sind. Es wurde daher die Oxydase-Reaktion angestellt und ein großer Teil der Zellen, die sich im Randgebiet der Cornea aufhielten, als Leukozyten entlarvt. Auf diese Weise konnte auch eine Leukozyteninfiltration der Sklera in ihren äußeren Schichten festgestellt werden. Das Ergebnis der histologischen Untersuchung von Cornea und Conjunctiva lautet also: Conjunctivitis und Keratitis marginalis.

Am Sehnerven und an der Papilla nervi optici konnte nichts Pathologisches festgestellt werden; die etwas große Excavation hielt sich noch im Bereiche der Norm. In dem auf dem Schnitt noch mitgetroffenen Muskulus rectus superior jedoch fällt ein außerordentlicher Reichtum an Rundzellen auf, die das Perimysium infiltrieren. Wahrscheinlich ist diese Entzündung von der Conjunctiva her auf den Muskel fortgeleitet.

Eine kurze Betrachtung sei noch der radio-ulnären Synostose geschenkt, die schon makroskopisch vermutet und schließlich histologisch nachgewiesen werden konnte. Auf dem histologischen Schnitt stellen Ulna und Radius zwei Scheiben dar, die mit ca. einem Fünftel ihres Umfanges aneinandergelagert sind. Die auch hier wieder überaus zahlreichen Knochenbälkchen der Spongiosa, der proxymalen Diaphysenenden beider Knochen, gehen unmittelbar ineinander über; die Markräume sind außerordentlich klein, die Compacta sehr dünn. Der Osteoplastensaum des Periosts ist hier wie übrigens auch an allen anderen Knochen, gut ausgebildet.

Wesen und Ursache.

Über das Wesen der Chondrodystrophie war man sich lange Zeit nicht einig. Es ist hier nicht der Platz, nochmals ausführlich auf alle Entstehungstheorien einzugehen — wie etwa Murc Jansens Anschauung von der amniogenen Raumbeengung oder Ake Wiltons Rachitis auslösender Faktor im Mutterleib oder die Annahmen einer hormonalen Störung usw. Dies hat bereits Gg. B. Gruber in umfangreicher Weise in einer Arbeit getan, die in den „Morphologien der Mißbildungen" erschienen ist. Das eine sei nur hier gesagt, daß es sich bei der Chondrodystrophie — ebenso, wie das für die Dysostosen angenommen wird, — um den Einfluß

eines zentralen, ursächlichen Faktors handelt, der für den normalen Aufbau des Skelettsystems bestimmend ist. Dieser ist als Gen-Komplex zu denken, der für eine regelrechte Ossifikation zu sorgen und die enchondrale wie die desmale Verknöcherung zu steuern hat. Aschner und Engelmann haben diese Beziehung zwischen diesem und dem enchondralen Wachstum für die Chondrodystrophie angenommen und auch auf die Osteogenesis imperfecta ausgedehnt, die in einigen Fällen mit Chondrodystrophie vergesellschaftet gefunden wurde (Donath, Vogel). Ich möchte an dieser Stelle die Vermutung aussprechen, ob nicht überhaupt Störungen des Knochenwachstums, wie sie uns in der Chondrodystrophie, in der Osteogenesis imperfecta und auch in verschiedenen Formen von Dysostosen (Dysostosis cleido-cranialis, Dysostosis cranio-facialis, Dysostosis periostalis hyperplastica usw.) entgegentreten, als abhängig von einem gemeinsamen Komplex von Erbfaktoren, von denen jeweils eine andere Gruppe gestört ist, zu betrachten sind, und somit eine ursächliche Verwandtschaft untereinander besitzen.

Binswanger und Ullrich wiesen darauf hin, daß die Entwicklung der Extremitätenakren einerseits und die Ausbildung des Schädels andererseits von einem gemeinsamen Erbfaktor abhängig ist, und führen das immer wieder anzutreffende Nebeneinander von Anomalien an den Extremitäten und im Kopfbereich als dafür sprechend an. Diese Anschauung findet ihre sinnfällige Verkörperung bei den degenerativen Dysostosen, beim Turmschädel, dann auch beim Mongoloid, bei der Pleonosteose und in ganz besonders eindrucksvoller Weise bei der Akrocephalosyndaktylie. Die Annahme, daß die Entwicklung der Körperendteile unter dem Einfluß eines gemeinsamen genetischen Faktors stehen, scheint als durchaus gerechtfertigt. Das gleichzeitige Bestehen der Schädeldeformität und der beiderseitigen radio-ulnären Synostose im vorliegenden Fall dürfte diesen Beobachtungen zur Seite gestellt werden.

Zusammenfassend folgern wir nun aus den dargelegten Verhältnissen, daß gewisse Störungen des Ossifikations-Gen-Komplexes sich im Auftreten vergesellschafteter Anomalien am Schädel und an den Extremitäten äußern können. Hierbei wäre noch zu unterscheiden zwischen den genotypischen Einflüssen und dem paratypischen Bild, bei dem u. U. lediglich eine Keimumlagerung ausschlaggebend sein dürfte. Das sporadische Auftreten in ganz freien Familien läßt sich dann aber nur als sprungweise Keimabweichung, als Mutation, erklären.

Was die Störung des Gen-Komplexes selbst anbelangt, so wäre daran zu denken, daß ein idiokinetischer Schaden gleichzeitig zwei oder gegebenenfalls mehrere verschiedene Erbeinheiten getroffen hat.

Was nun letzthin als Ursache dieser Mutation des Gens, wie sich Gruber ausdrückt, anzusehen ist, steht heute noch keinesfalls fest; die Natur dieser Prozesse ist uns nicht bekannt. Auf jeden Fall kann man eine gewisse Vererbungsmöglichkeit dafür mit anschuldigen. Die Vererbung der Chondrodystrophie geht nach F. Lenz nicht einheitlich vor sich; neben einfach-dominanter Vererbung finden wir die recessive. Aschner und Engelmann und von Verschuer halten sogar den recessiven Erbgang für häufiger (zit. nach Gruber), und er dürfte auch für den vorliegenden Fall zutreffen, soweit man auf Grund des oben dargestellten Sippenbildes, das nur den Verdacht auf Chondrodystrophie in der Ascendenz zuläßt, überhaupt mit Sicherheit von einer Vererbung sprechen kann. Immerhin ist es sehr wahrscheinlich, daß die Großmutter, zwei deren Schwestern und die Urgroßmutter des Patienten mütterlicherseits eine Chondrodystrophie, wenn auch dann nur eine abortive, gehabt haben. Es sei noch erwähnt, daß die Vergesellschaftung der verschiedensten Entwicklungsfehler mit Chondrodystrophie häufig beobachtet worden ist. So finden sich überzählige Finger und Zehen (Kaufmann, Schwarzwälder, Virchow, Lampe, Roth, Matsuoka, Rindfleisch u. a.), Spaltbildungen, wie Gaumenspalten (Kaufmann, Rindfleisch, Hochsinger, H. Müller, Kirchberg u. a.), Klumpfüße (Kaufmann, v. Franqué, Schwedener, Gräfe), Agnathie und Mikrotie, Mikrognathie und Syndaktylie (Murc Jansen) usw. (Angaben von Sumita, zit. nach Gruber.)

Wenn wir uns eben einer recht eingehenden Betrachtung des Details gewidmet haben, so sehen wir, daß die Veränderungen am Schädel fast gänzlich die gleichen sind, die Gruber in seinem eingangs erwähnten Fall gefunden hat. Eigenartig mutet es an, daß außer den chondrodystrophen Veränderungen an den Synchondrosen des Os tribasilare in beiden Fällen Anomalien im Bereich der Schädelnähte und Fontanellen zu finden sind. Auch im Fall Gruber erscheint die Coronarnaht und die große Fontanelle verknöchert, und auch in anderen Fällen von chondrodystropher Schädelmißbildung werden Anomalien im Bereich der Nähte und Fontanellen be-

schrieben (R. Meyer, H. Welter), die in praematurer Synostose bestehen und andererseits in Nahtdehiszenzen, die sekundär durch den erhöhten Schädelinnendruck hervorgerufen werden. Es beschränken sich also gewisse Formen von Chondrodystrophie nicht nur auf das enchondrale Wachstum, sondern verursachen auch Störungen in der desmalen Knochenbildung. Diese Kombination wird übrigens auch für andere Konstitutionsanomalien angegeben, so für die Dysostosis cranio-facialis (Crouzon), deren Identität mit der partiellen Chondrodystrophie schon eingangs vermutet wurde, und für die Dysostosis multiplex.

Das Zustandekommen der Schädeldeformität des vorliegenden Falles müssen wir uns ganz gewiß so denken, daß Ossifikationsstörungen im Os tribasilare mit solchen in den desmal gebildeten Knochen einhergehen. Die letzteren überwiegen hier sogar und sind am stärksten ausgeprägt in der Gaumenplatte und in den hinteren Schädelpartien. Hierdurch waren die raumbeengenden Einflüsse hier auch am heftigsten, so daß das Gehirn, das seine Wachstumstendenz beibehielt, der Richtung des geringsten Widerstandes folgend, sich nach dem Vorderhaupt zu vordrängte und dieses zu jener Ausweitung veranlaßte, wie sie oben beschrieben wurde. Dabei kommt es durch die Pulsation des unter erhöhtem Druck stehenden Organs zu umschriebener Atrophie des Knochens, die sich als Impressiones digitatae äußert, aber auch zu Lückenbildung im Schädeldach führen kann, denn von den papierdünnen, den Juga der Gyri entsprechenden Vertiefungen der Calvaria bis zu dieser ist es nur noch ein kleiner Schritt. Man kann diesbezüglich von meinem Fall das Gleiche sagen wie Gruber, daß „in einer gewissen graduellen Einschränkung das oben geschilderte Kranium eines Neugeborenen mit seinen, wenn auch noch papierdünn gedeckten Lücken — des ausgedehnt verdünnten, reliefartig im Sinne der unter ihm gelegenen Hirnwindungen vorgewölbten Schädeldaches — als ein Relief- oder Lückenschädel angesprochen werden kann (Faust)". In bezug auf die Verknöcherung von Schädelbasis und -kapsel sei nochmals ein Blick auf die Entwicklungsgeschichte gestattet. Wir sahen, daß die einzelnen Schädelknochen in sehr verschiedenem Maße von der Erkrankung ergriffen sind, und werfen angesichts dieser Tatsache die Frage auf, welches Moment wohl für diese Unterschiedlichkeit angeschuldigt werden kann. Da könnten z. B. entwicklungsgeschichtliche Faktoren mitwirken; die Verknöcherung der Schädelknochen beginnt ja nicht

überall gleichzeitig, sodaß sich die einzelnen Schädelknochen zu gleichen Zeitpunkten jeweils in verschiedenen Entwicklungsstadien befinden. Wenn nun der Prozeß zu einem bestimmten Zeitpunkt einsetzt, so würde er die einzelnen Schädelpartien in verschiedenen Ossifikationsstadien ergreifen und könnte so die eine mehr als die andere beeinflussen. Indessen aber kann eine solche Abhängigkeit von einem entwicklungsgeschichtlichen Faktor ausgeschlossen werden, da sich zwischen diesem und der Schwere der Erkrankung an einzelnen Stellen keine Parallele finden läßt.

> Im allgemeinen gilt, daß die Deckknochen des Schädels (Mandibula, Maxilla, Os parietale, Os frontale und nasale, sowie die Squama ossis occipitalis und temporalis) früher verknöchern als die Ersatzknochen. Als erster Schädelknochen beginnt gleichzeitig oder zumeist kurz nach der Clavicula der Unterkiefer zu ossifizieren (6.—7. Woche), dem kaum eine Woche später die Verknöcherung im lateralen und medialen Abschnitt des bindegewebigen Oberkiefers folgt, aus dem sich zwei, bei vielen Wirbeltieren getrennte Knochen heranbilden: das mediale Os incisivum (Os inter- oder praemaxillare, Zwischenkiefer) und die eigentliche Maxilla. Ebenfalls im zweiten Monat werden zarte Verknöcherungsprodukte in Teilen der häutigen Schädelkapsel sichtbar. Im Os parietale treten an der Stelle der späteren Tubera ein oder zwei Knochenkerne auf, die bald verschmelzen und sich in radiärer Richtung ausbreiten. Gleichzeitig folgt die sehr ähnliche Verknöcherung des Os frontale, das ebenfalls an Stelle der späteren Tubera frontalia je einen Knochenkern erhält, so daß ursprünglich zwei Ossa frontalia bestehen, die noch in den ersten beiden Lebensjahren durch die Sutura frontalis getrennt sind. Im Os occipitale treten auch in den chondral angelegten, in der Fortsetzung der Wirbelbogenkerne erscheinenden Partes laterales frühzeitig (8. Woche) Knochenkerne auf. Die Pars basilaris und die noch der Schädelbasis angehörende Unterschuppe ossifizieren zu Beginn des dritten Monats.

Aus dieseen Ausführungen geht hervor, daß der Verknöcherungsprozeß in manchen Belegknochen zur gleichen Zeit beginnt (z. B. im Os front., pariet. und occip.). Die Veränderungen an diesen Knochen sind aber in unserem Fall ganz verschieden stark ausgeprägt: das Os occipitale zeigte ja eine ausgesprochene Wachstumshemmung und die Ossa frontalia waren weit ausladend. Infolgedessen wäre es vollkommen un-

gerechtfertigt, den Einfluß der Chondrodystrophie auf das Knochenwachstum für einen bestimmten Zeitpunkt annehmen und als Ausdruck dafür die verschiedengradige Manifestation der Erkrankung an den einzelnen Stellen ansehen zu wollen. Die Chondrodystrophie macht sich vielmehr schon bei den ersten Ossifikationsregungen geltend und manifestiert sich dabei nach uns nicht bekannten Gesetzen.

Zu den Veränderungen an den Extremitäten sei noch bemerkt, daß sie der abortiven Form der Chondrodystrophie im Sinne von Silverkjölds „Formes frustes" entsprechen, also einer Abart der Chondrodystrophie, die nicht mit wesentlichen Verkürzungen oder Deformierungen der Extremitäten einhergeht. Selbst wenn auch an dem vorliegenden Fall jetzt noch keine Beeinträchtigung des Längenwachstums festzustellen war, so darf man doch die Möglichkeit nicht ausschließen, daß sie vielleicht doch noch mehr oder weniger deutlich im späteren Alter aufgetreten wäre.

Zusammenfassung.

Es wird über einen 53,5 cm langen, zwei Tage alten Säugling berichtet, dessen äußerer Anblick einen hochgradig deformierten Schädel und einen, bis auf völlige Versteifung beider Ellenbogengelenke scheinbar wohlgestalteten Körper zeigt. Das Vorderhaupt mit seiner weit ausladenden Stirn war turmähnlich nach vorn gezogen und von den hinteren Schädelpartien durch eine muldenförmige Schnürfurche abgegrenzt. Die knöcherne Schädelkapsel war, besonders im Bereich der Scheitelbeine, im Sinne eines Reliefschädels verändert mit stellenweiser, außerordentlicher Verdünnung der Calotte entsprechend den Hirnwindungen.

Die nähere Untersuchung ergab das Zugrundeliegen einer Chondrodystophie, die an den Knorpelfugen des Keilbeins und an den desmal gebildeten Schädelknochen, besonders im Bereich des Hinterhauptes und des Oberkiefers, schwere Störungen hervorgerufen hatte, während die Veränderungen an den Extremitäten verhältnismäßig sehr geringgradig waren. Hier bestanden weder Verkürzungen noch wesentliche Deformierungen.

Es konnte also in dem vorliegenden Fall ein außergewöhnlicher gradueller Unterschied zwischen den chondrodystrophen Veränderungen am Schädel und denen am übrigen Körper festgestellt werden.

Neben den rein chondrodystrophen Veränderungen fanden sich multiple Mißbildungen: fibröse Ankylose beider Ellenbogengelenke im humero-ulnären Teil, beiderseitige radioulnäre Synostose, Synostose des 3. und 4. und Anomalien an den Wirbelbögen des 4. bis 7. Halswirbels. Die stark abgeflachten Orbitae des mißgestalteten Schädels lassen die Augen weit hervorquellen; ihre Lider sind verkümmert; histologisch wurde an ihnen Conjunktivitis und Ceratitis marginalis festgestellt.

Meinen verbindlichsten Dank spreche ich Herrn Geheimrat, Professor Dr. Borst aus für die freundliche Überlassung dieser Arbeit. Ferner danke ich Herrn Geheimrat, Professor Dr. Pfaundler und Herrn Oberarzt Dr. Weber für ihre liebenswürdige Unterstützung. Meinen besonderen Dank spreche ich auch Herrn Dr. Höra aus für die Förderung meiner Arbeit.

Schrifttum.

A. zur Chondrodystrophie.

Diertrich, A.: „Die Entwicklungsstörungen der Knochen." Hdbch. der pathol. Anat. u. Histol. von Henke u. Lubarsch IX, 1.

Gruber, Gg. B.: „Chondrodystrophia fetalis." Die Morphologien der Mißbildungen des Menschen und der Tiere. XVII. Lieferg. 1. Hälfte, 1937. Hier reichhaltiges Schrifttumsverzeichnis.

— „Über einen akrocephalen Reliefschädel, ein Beitrag zur Frage der partiellen Chondrodystrophie." Z. B. Bd. 97, 1936.

— „Hydrocephalus chondrodystrophicus congenitalis." Verhdlg. der pathol. Ges. Bd. 20, 1925.

Jansen, Murc.: Z. orthopaed. Chir. 31 (1932).

Kaufmann, E.: Lehrbuch der patholog. Anatomie, S. 703 ff.

Kochs: Arch. orthop. Chir. 31 (1932).

Meyer, R.: „Hydrocephalus chondrodystrophicus mit Bemerkungen über den Perioststreifen bei Chondrodystrophie", Virch. Arch. Bd. 253, S. 766.

B. zu anderen Knochensystemerkrankungen.

Binswanger u. Ullrich: „Beitrag zur Dystostosis multiplex", Zeitschr. Kinderhlk. 54, 6, 1933.

Campbell, D.: „Über die Dysostosis cranio-facialis (Crouzon) und die Akrocephalie (Apert)", Fortschr. Rö. Bd. 43, 1931.

Ellis, Sheldon, Capon: „Gargoylism". Quarterly Journal of Med. V, 17 (XXIX, 17), 1936.

Gasteiger und Liebenam: „Beitrag zur Dysostosis multiplex unter besonderer Berücksichtigung des Augenebfundes", Klin. Monatsbl. f. Augenhlk., 99, 1937.

Goldstein und Nikiforo: „Über die sogenannte Kaschin-Beckschе-Krankheit", Fschr. Röntgenstrahlen, Bd. 43 (1931).

Graziansky: „Die Kaschin-Becksche Krankheit im Röntgenbild", Fschr. Röntgenstrahlen, Bd. 50 (1934).

Hurler: „Über einen Typ multipler Abartungen, vorwiegend am Kkelettsystem." Z. Kinderheilk. 24, 220 (1919).

Liebenam, L.: Z. Kinderheilk. 59, 1 (1937).

Morquio, L.: „Sur une forme de dystrophie osseuse familiale." Arch. med. enf. 38, 5 (1935).

Pfaundler, M. v.: „Stenocephalien", Handbuch der Kinderheilk., von Pfaundler-Schlossmann, Bd. IV (1931).

— „Dysostosis cleido-cranialis", dto. Bd. IV (1924).

Rieping: D. Zentralbl. f. Chir., Bd. 148 (1919).
Riesak: „Zur Pathologie und Klinik der Ankylosen", D. Z. f. Chir. Bd. 211, S. 86 (1928).
Schor und Heinismann: „Zur Frage der Dysostosis cranio-facialis", Z. f. Kinderheilk. Bd. 53, S. 103 (1932).
Valentin, B.: „Dysostosis cheido-cranialis", Morph. d. Mißbildungen des Menschen u. der Tiere, III. Teil, 17. Lieferg. S. 465.
— „Pleonosteosis familiaris (Leri), dto. 7. Kap. S. 502.

C. zu Entwicklungsgeschichte.

Fischl: Lehrbuch der Entwicklungsgeschichte des Menschen.

D. zu Röntgeneologie.

Ruckensteiner, E.: Die normale Entwicklung des Knochensystems im Röntgenbild.

Verzeichnis der Abbildungen.

Nr. 1. Profil der sezierten und fixierten Leiche.
Nr. 2. Röntgenaufnahme des Schädels von links.
Nr. 3. Mikro-Aufnahme der linken, oberen Tibia-Metaphyse mit Periosstreifen (H.E.-Färbung).
Nr. 4. Mikro-Aufnahme des Keilbeinkörpers im Bereich des Hypophysenbodens (van-Gieson-Färbung).
Nr. 5 Mikro-Aufnahme der radio-ulnären Synostose.

Abb. 1

Abb. 2



Abb. 3

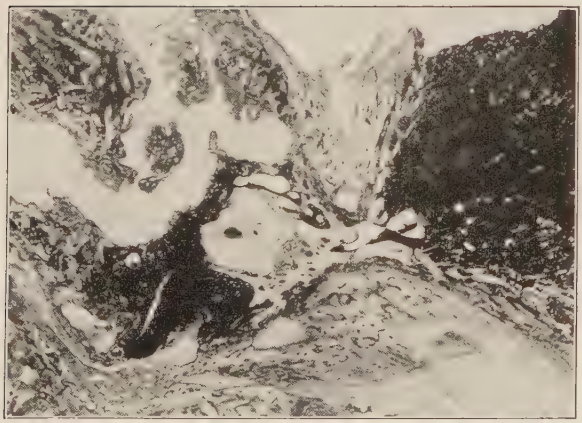

Abb. 4

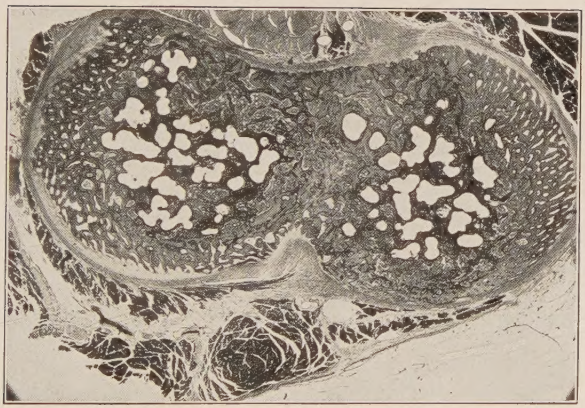

Abb. 5

Lebenslauf.

Ich, Hans Wolfram Elsner, bin am 10. März 1913 als Sohn des Dr. med. Johannes Elsner, Facharztes für Orthopädie, und der Lotte, geb. Israel in Dresden geboren. Bis zu meinem 19. Lebensjahr war ich im Elternhaus und besuchte von 1919 bis 1923 die Volksschule, von 1923 bis 1932 das König-Georg-Gymnasium zu Dresden. Von 1932 bis 1937 studierte ich an der Universität München Medizin, legte dort im Sommersemester 1934 die ärztliche Vorprüfung und im Wintersemester 1937 die medizinische Staatsprüfung ab. Von meinem Medizinalpraktikantenjahr war ich bisher zwei Monate an der orthopädischen Klinik des e. V. Krüppelhilfe in Dresden und sechs Monate an dem Pathologischen Institut der Universität München tätig. Während der Studienzeit famulierte ich an pathologischen Instituten, an orthopädischen, internen und Kinderkliniken. Ich habe bisher zwei Waffenübungen beim 4. Artillerieregiment abgeleistet, habe dem NSDStB. angehört und bin Mitglied der Partei und der SS.